



Projektförderung der Deutschen
Kinderkrebsstiftung



DKS 2001.03 HIT 2000,
Studienleitung:
Dr. J. Köhl, Würzburg

DKS 2001.05 Referenzzentrum
Neuroradiologie HIT, Würzburg

DKS 2001.06 Referenzzentrum
Biometrie HIT, Mainz

DKS 2001.07 Referenzzentrum
Strahlentherapie HIT, Tübingen

Behandlungsnetzwerk für Kinder mit Hirntumoren

Die von der Deutschen Kinderkrebsstiftung mit € 140.000,- pro Jahr geförderte multizentrische Therapie-Optimierungsstudie HIT 2000 erfasst den zahlenmäßig größten Anteil der an einem Tumor des Zentralnervensystems erkrankten Kinder und Jugendlichen. Die Studie bietet Patienten bis zu einem Alter von 21 Jahren mit PNET/Medulloblastom oder mit Ependymom eine nach dem aktuellen Erkenntnisstand bestmögliche und risikoangepasste Therapie. In WIR 4/2001 und WIR 2/2002 wurde die Behandlung von Kindern und Jugendlichen mit Medulloblastom und die Studie HIT 2000 - Ziele und wissenschaftliche Fragestellungen - ausführlich vorgestellt. Hier folgt nun eine Darstellung der Behandlungskonzepte bei Ependymom, dem mit einem Anteil von 10% dritthäufigsten Hirntumor bei Kindern.

Alle bisher erschienenen Artikel der Serie „Behandlungsnetzwerk HIT“ finden Sie auch im Internet unter:
www.kinderkrebsstiftung.de/behandlungsnetzwerk.html

Beate Timmermann

Therapie von Ependymomen im Kindesalter

Eine aktuelle Übersicht

Allgemeines

Ein Ependymom ist eine sehr seltene Tumorerkrankung. Unter allen Geschwulsten des zentralen Nervensystems (ZNS) sind die Ependymome mit einer Häufigkeit von 10% im Kindesalter vertreten. Die Häufigkeit des Auftretens beträgt ca. 0,2/100.000 Kinder jährlich. Jungen und Mädchen sind gleich häufig betroffen. Ependymome treten vorwiegend in den ersten beiden Lebensjahrzehnten auf, das mediane Alter bei Erkrankung beträgt etwa 6 Jahre. Die Ependymome entstehen überwiegend im Bereich der Auskleidung der Hirnkammern (Ventrikel). Sie sind in allen Ventrikeln und dem Rückenmarkskanal (Spinalkanal) anzutreffen. Häufigster Erscheinungsort ist die hintere Schädelgrube oft mit Ausbreitung in Richtung Kleinhirn, Hirnstamm und zum oberen Halsmark. Eine Ausbreitung kann innerhalb des Zentralnervensystems (ZNS) entlang der Liquorwege (Liquor = Hirn- und Rückenmarksflüssigkeit) erfolgen.

Die Häufigkeit einer Streuung schon bei Diagnosestellung (primäre Metastasierung) wird sehr unterschiedlich angegeben und liegt zwischen 2% und 30% der Fälle.

Das Tumorgewebe der Ependymome kann unterschiedliche Stufen der Bösartigkeit (Malignität) zeigen. Die Malignitätsskala erstreckt sich von differenzierten, langsam wachsenden Tumoren der WHO-Grade I und II bis hin zur schwer veränderten, sog. anaplastischen Variante (WHO-Grad III).

Tabelle 1 zeigt die Stadieneinteilung nach Chang in Abhängigkeit vom Metastasierungsgrad. Prognostisch bedeutsam sind der Nachweis eines Resttumors nach der Primäroperati-

M-Stadium	
M0	Kein Anhalt für Streuung
M1	Mikroskopischer Tumorzellnachweis im Liquor
M2	Mikroskopische Metastasen intrakraniell
M3	Makroskopische Metastasen spinal
M4	Metastasen außerhalb des ZNS

Tabelle 1: M-Stadieneinteilung, modifiziert nach Chang et al.

on mittels Kernspintomografie (MRT)/Computertomografie (CT) und der Nachweis von Metastasen.

Die Symptome der Ependymome sind meist uncharakteristisch und ähnlich denen anderer Hirntumoren abhängig von ihrem Entstehungsort und ihrer Ausdehnung. Häufig treten Zeichen des erhöhten Hirndruckes auf wie Übelkeit, Erbrechen und Kopfschmerzen. Tief (unterhalb des Kleinhirndaches = infratentoriell) lokalisierte Tumoren können zu Gang- und Koordinations- oder Sehstörungen, supratentoriell (hoch, oberhalb des Kleinhirndaches) gelegene Tumoren zu begrenzten Nervenausfällen und Krampfanfällen führen. Die Zeit zwischen ersten Symptomen und der Diagnosestellung beträgt im Mittel 3 Monate.

Neben den klinischen Zeichen stützt sich die Erkennung vor allem auf die bildgebende Diagnostik und die Gewebeuntersuchung. Das Kernspintomogramm (MRT) des Schädels und des gesamten Spinalkanals ist die radiologische Methode der Wahl. Zum

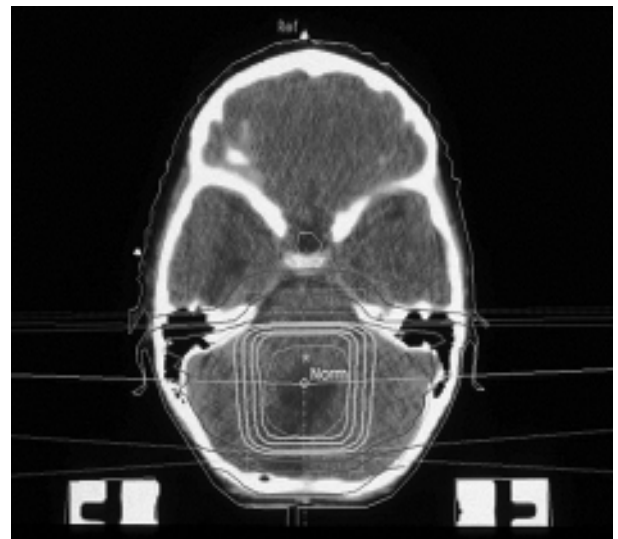
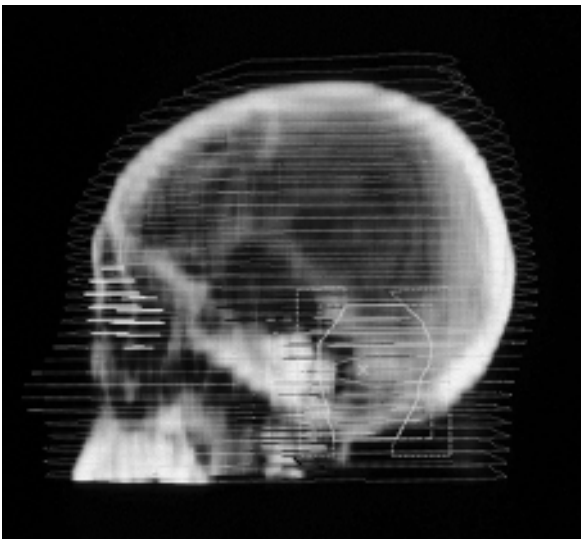


Abb. 1: Konformale, 3-dimensional und CT-geplante Bestrahlung eines Tumors der hinteren Schädelgrube. Links Projektion des Bestrahlungsfeldes auf den Kopf. Rechts CT-Schicht mit Abbildung der Dosiskurven um das Zielgebiet

Ausschluss einer Zellabsiedelung im ZNS ist die Liquorgewinnung unerlässlich. Die Diagnose nach Gewebeuntersuchung wird vom lokalen Pathologen gestellt. Es werden die Richtlinien der WHO-Klassifikation und Gradierung von Tumoren des Zentralen Nervensystems zugrunde gelegt. Ependymome von niedriger Malignität (WHO-Grad II) sind differenziert und regulär aufgebaut. Beim anaplastischen Ependymom (WHO-Grad III) ist die normale Architektur weitgehend aufgehoben und die Zellteilungsaktivität erhöht.

Eine zentrale (Nach-)Beurteilung durch das Hirntumorreferenzzentrum der Deutschen Gesellschaft für Neuropathologie ist nützlich und in den Therapiestudien notwendig, da

sich besonders die Einteilung des Malignitätsgrades als sehr schwierig herausgestellt hat.

Therapie

Die entscheidende Basis der Tumorthherapie ist nach wie vor bei den Ependymomen die Operation. Aufgrund relativ schlechter Ergebnisse nach inkompletter Tumorentfernung wird eine komplette Resektion angestrebt. Wie bei allen Hirntumoren gilt der Grundsatz, so aggressiv wie nötig und so schonend wie möglich vorzugehen, um Langzeitschäden zu vermeiden. Die Lokalrezidivrate ist aber auch nach einer vollständigen Resektion insbesondere bei den malignen Varianten so hoch, dass immer eine lokale Nachbestrahlung durch-

geführt wird, nachdem ihre zusätzliche Anwendung eine Verbesserung der Überlebensraten zeigen konnte. Die Einführung der postoperativen Strahlentherapie ergab ein PFS (progressionsfreies Überleben, d.h. Überleben ohne Hinweis auf ein erneutes Tumorwachstum) von 30% bis 40% nach 10 Jahren. Mit einer kompletten Resektion und Nachbestrahlung wurden sogar Überlebensraten zwischen 60% und 75% nach 5 Jahren und zwischen 50% und 60% nach 10 Jahren erzielt. Seither gehört die Strahlentherapie unverzichtbar zur Therapie der Ependymome. Strittig ist der Umfang des Bestrahlungsgebietes. Wegen der Gefahr der ZNS-Ausbreitung wurden früher meistens bei allen Kindern mit Ependymom unab-

Tabelle 2: Schematische Übersicht über die Behandlung der Ependymome im Kindesalter in der HIT-2000 Studie (Details s. Text; Abweichungen in individuellen Situationen vorbehalten)

	M-Stadium	Alter (Jahre)	Therapieabfolge
Ependymom WHO°II und °III	MO	4 - 21	OP -> RX lokal (nur WHO°III -> CX)
		< 4	OP -> CX (GR) -> CX -> RX lokal (BR) -> RX lokal -> CX
	M1-3	4 - 21	OP -> CX (optional: HD-CX) -> RT ZNS + TU -> CX
		< 4	OP -> CX (GR) -> HD-CX (bei Rest-> RX ZNS + TU) (BR) -> RX ZNS + TU -> CX

Legende:

OP = Operation oder Gewebeprobe
 RX = Bestrahlung
 CX = Chemotherapie
 HD-CX = Hochdosischemotherapie

GR = Gutes Therapie-Ansprechen
 BR = Schlechtes Therapie-Ansprechen
 ZNS = gesamtes ZNS wird bestrahlt
 TU = Dosiserhöhung im Tumorgebiet

samte Hirnschädel und der Spinalkanal ("Neuroachse") bestrahlt. Heute wird bei allen nicht metastasierten Ependymomen in Deutschland und vielen anderen Orten der Welt ausschließlich eine lokale (das Tumorgebiet umfassende) Strahlenbehandlung durchgeführt. Dadurch wird die Wahrscheinlichkeit von Spätfolgen der Behandlung hinsichtlich körperlicher und psychosozialer Entwicklungsstörungen deutlich gesenkt.

Bei Kindern mit bereits gestreutem Tumor jedoch kann diese Behandlung nicht ausreichen. Selbst die früher durchgeführte, einmal tägliche Behandlung der Neuroachse über 4-5 Wochen erbrachte nur unbefriedigende Ergebnisse: Gerade 1/3 der Kinder konnte so in den alten HIT-Studien (HIT 88/89 und HIT 91) gerettet werden.

Der Wert der zusätzlichen Chemotherapie bleibt bis heute für das Ependymom umstritten. Bei Kindern unter 3 oder 4 Jahren sollte aber nach der Operation durch eine intensivere Chemotherapie der Beginn der Strahlentherapie wegen der möglichen Spätfolgen beim ausreifenden Organismus verzögert werden. Jedoch hat sich in den HIT-SKK 87 und SKK 92 Studien gezeigt, dass man nicht ganz auf die Bestrahlung verzichten sollte. Nach einer aktuellen Analyse überlebten über 60% der bestrahlten Säuglinge und Kleinkinder 3 Jahre, verglichen mit weniger als 40% der nicht Bestrahlten.

Prognose

Ependymome wachsen meist lokal aggressiv. Eine Metastasierung erfolgt abhängig von der Primärlokalisierung und der Nähe zu den Hirnkammern über die Liquorwege. Vor allem bei infratentoriellem Sitz und bei Anaplasie wurde ca. 10% der Kinder eine initiale ZNS-Metastasierung nachgewiesen. Der Rückfallort nach Therapie ist aber in über 90% der Fälle die primäre Tumorregion. Daher kommt der lokalen Tumorbehandlung eine besondere Rolle zu.

In Abhängigkeit von der anfänglichen Ausbreitung, der Tumorlokalisierung,

dem Operationsergebnis und dem Lebensalter unterscheidet sich die Prognose teilweise erheblich. In der Analyse der HIT 88/89 und HIT 91 Therapiestudien, in denen alle Kinder eine postoperative kombinierte Strahlentherapie und Chemotherapie erhielten, ergab sich eine Überlebensrate für die gesamte Gruppe der über 3-Jährigen von 75% nach 3 Jahren, bei einem progressionsfreien Überleben von 60%.

Kinder mit Metastasen hatten wenig Aussicht auf Heilung. Nach kompletter Tumorentfernung überlebten fast doppelt so viele Kinder ohne erneutes Tumorwachstum als nach inkompletter Resektion. Eine Beteiligung des Hirnstamms oder der Hirnnerven ist meist prognostisch ungünstig, da sich eine komplette Resektion verbietet.

Auch Säuglinge und Kleinkinder hatten in früheren Berichten deutlich schlechtere Aussichten auf eine Heilung als die älteren Kinder.

Anaplastische Ependymome mit erhöhter Wachstumsrate rezidivieren wahrscheinlich häufiger und schneller als niedrig-maligne Ependymome, wobei hierfür nur wenige verlässliche Daten existieren. Gerade für die intermediären Ependymome WHO-Grad II bleiben viele Unsicherheiten ihres Verhaltens.

Das aktuelle Konzept der HIT 2000-Studie: E-HIT 2000

In der HIT 2000-Studie wurde ein risikoangepasstes Behandlungskonzept für bösartige Hirntumoren im Kindesalter in Zusammenarbeit aller wichtigen Fachdisziplinen erarbeitet. Kinderärzte, Neurochirurgen und Strahlentherapeuten haben ihre Erfahrungen der letzten Jahrzehnte ausgetauscht, wobei sowohl die Ergebnisse der Vorgänger-HIT-Studien (HIT 88/89, HIT 91 und HIT SKK 87 und 92) als auch die Beobachtungen aus anderen Teilen der Welt berücksichtigt wurden. Dabei entstand ein komplexes risikoadaptiertes Modell der Therapie (Tab. 2). Das bedeutet, dass in der Zukunft die Intensität der Therapie möglichst optimal auf die individuelle Situation des Kindes abgestimmt werden soll. Einige Kinder können somit schonender behandelt werden als früher, andere werden intensiver behandelt werden müssen, um eine Heilung zu erzielen. Voraussetzungen hierfür sind die hohe Qualität der diagnostischen und therapeutischen Verfahren. Dazu zählt u.a. die Verfügbarkeit zentraler Reviews, um die Diagnosen und die Stadieneinteilung abzusichern; in der Hit 2000-Studie sind die Referenzbeurteilung der Liquoruntersuchung (Kin-

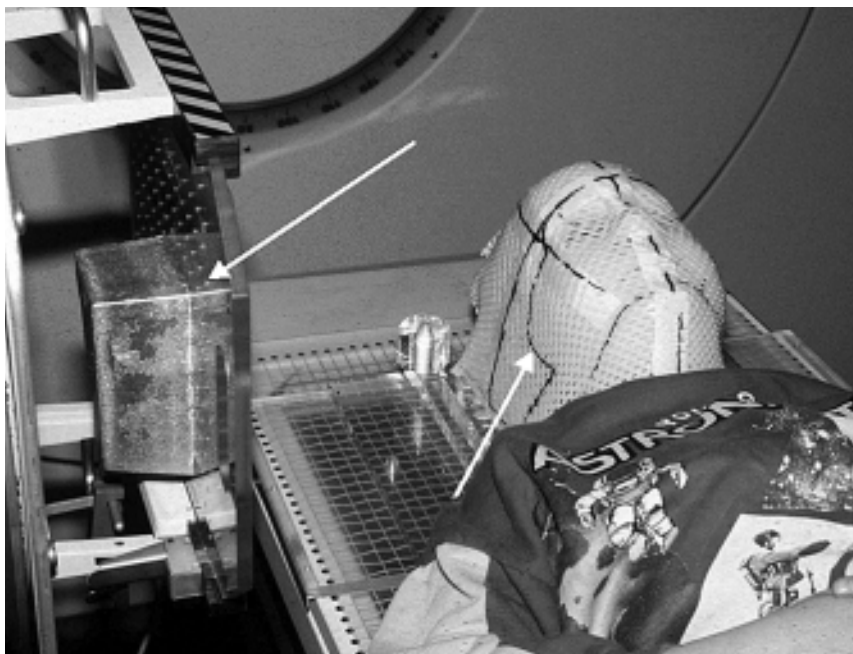


Abb. 2: Bestrahlung des Ganzhirns in Maskentechnik

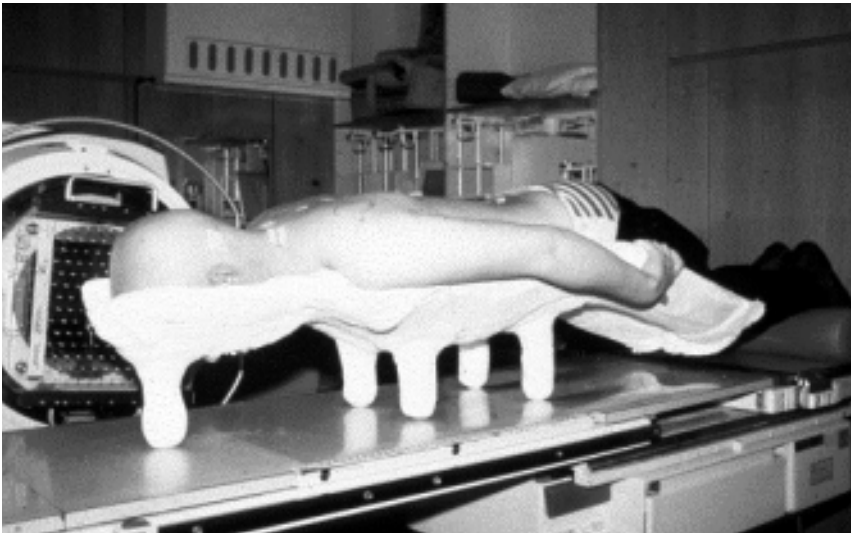

Abb. 3: Lagerung in einer individuell angefertigten Gipsschale zur Bestrahlung der „Neuroachse“ bei einem Jungen.

derklinik der Uni Würzburg), der Neuropathologischen Untersuchung (Tumor-Gewebeuntersuchung in der Neuropathologie der Uni Bonn) und der neuroradiologischen Befunde (Neuroradiologisches Referenzzentrum an der Uni Würzburg, gefördert von der Deutschen Kinderkrebsstiftung mit € 62.500 pro Jahr fester Bestandteil des Konzeptes. Die strahlentherapeutischen Konzepte werden vom Referenzzentrum Strahlentherapie (Uni Tübingen, gefördert von der Deutschen Kinderkrebsstiftung mit € 85.000 pro Jahr vorgegeben und im Detail beraten.

Neu für die Ependymome ist im Vergleich zu den Vorgängerstudien, dass nicht mehr nur die anaplastischen Tumoren (WHO Grad III), sondern auch die Grad II-Tumoren in die Studie aufgenommen werden. Wenn postoperativ oder nach der vollständigen Bestrahlung noch Tumorreste nachweisbar sind, soll grundsätzlich mit dem örtlichen Neurochirurgen und mit der Studienzentrale oder mit einem Neurochirurgen der Studienkommission eine Zweitoperation bzw. Nachresektion diskutiert werden. Alternativ kann im Anschluss an die Radiotherapie eine Stereotaxie (Hochpräzisionsbestrahlung, meist in einer einzigen Sitzung) erwogen werden.

Ependymom ohne Metastasen – Alter 4 - 21 Jahre

Nach Operation erhalten die Patienten eine hyperfraktionierte (in 2 Einzeldosen pro Tag aufgeteilte) Strahlenbehandlung auf die erweiterte Tumorregion. Es erfolgt keine Bestrahlung des gesamten Gehirns und Rückenmarks mehr (wie früher üblich). Da nach unvollständiger Entfernung das Risiko für ein Lokalrezidiv deutlich erhöht ist, erfolgt bei Tumorrest noch eine kleinvolumige Dosisaufsättigung ausschließlich auf den Restbefund. Die hyperfraktionierte Strahlentherapie erfolgt in 68 Sitzungen über ca. 7 Wochen. Dabei wird mehrmals das Zielgebiet verkleinert zur Schonung von benachbarten Risikoorganen, wie z.B. Sehbahn oder Hirnstamm. Der Abstand zwischen den beiden täglichen Sitzungen sollte 6-8 Stunden betragen. Bei Resttumor würde die Resttumorbestrahlung in weiteren 6 Sitzungen erfolgen. Bei Fortbestehen des Befundes kann eine 2. operative Entfernung erwogen werden, aber auch eine Einzeitbehandlung mit stereotaktischem Verfahren ist möglich. Eine anschließende Chemotherapie ist nur bei den anaplastischen Tumoren vorgesehen unter der Annahme, dass diese sich aggressiver verhalten. Dabei werden im Wechsel 2 Chemotherapieelemente (Cyclophosphamid/Vincristin und Carboplatin/Etoposid) je 5 x gegeben.

Es wird also in dieser Studie der Umfang des Bestrahlungsgebietes und damit das Risiko für Spätfolgen (wie Wachstumsstörungen, aber auch mentale Entwicklungsstörungen) deutlich reduziert. Daneben wird die lokale Therapie, insbesondere bei Resttumor, intensiviert, weil hier in den alten Studien die Rückfälle auftraten. Dafür wird die in kleinere und damit verträglichere Einzeldosen aufgeteilte, hyperfraktionierte Strahlenbehandlung eingesetzt.

Ependymom ohne Metastasen – Alter unter 4 Jahren

Hier erhalten die Patienten nach der Operation eine intensive Chemotherapie. Anschließend erfolgt die konventionelle Bestrahlung (1 x täglich) gezielt auf die erweiterte Tumorregion, da ein Verzicht auf die Bestrahlung in der Vorstudie zu einer hohen (überwiegend lokalen) Rückfallrate führte. Die Behandlung dauert insgesamt ca. 10 Monate. Dabei bestehen die 5 Chemotherapie-Zyklen aus den Elementen Cyclophosphamid/Vincristin, Methotrexat/Vincristin und Carboplatin/Etoposid. Die Bestrahlung wird in 30 Sitzungen verabreicht, also über ca. 6 Wochen. Zum Zeitpunkt der Bestrahlung sollte die Kinder immer älter als 18 Monate sein (sonst wird eine weitere Chemotherapie vorgeschaltet). Sollten der Tumor schlecht auf die Chemotherapie ansprechen, erfolgt die Bestrahlung bereits nach 3 Zyklen der Chemotherapie. Eine Hyperfraktionierung bietet sich bei diesen sehr kleinen Kindern nicht an, da z.B. bei vielen Kindern dann auch eine 2 x tägliche Sedierung oder sogar Narikose notwendig wäre.

Auch hier erwarten wir vom Verzicht auf die Bestrahlung des gesamten zentralen Nervensystems eine drastische Verringerung der Spätfolgen. Dennoch muss erwähnt werden, dass die klassische Standardtherapie des Ependymoms aus einer Bestrahlung des gesamten ZNS bestehen würde und dass bisher kein sicherer Beweis für die ausreichende Wirksamkeit der Lokalbehandlung erbracht wurde.



Ependymom mit Metastasen – Alter 4 - 21 Jahre

Nach einer Operation bzw. Gewebeprobe zur Sicherung der Diagnose erhalten die Patienten 2 Zyklen Chemotherapie mit den Elementen Cyclophosphamid/Vincristin, Methotrexat/Vincristin, Carboplatin/Etoposid und intraventrikulärem (direkt in das Hirnkammersystem verabreichtem) Methotrexat. Anschließend wird eine hyperfraktionierte (in 2 Einzeldosen pro Tag aufgeteilte) Bestrahlung des Gehirns und Rückenmarks durchgeführt. Die Behandlung des gesamten zentralen Nervensystems ist hier unerlässlich, da sich die Tumorzellen bereits über die Liquorflüssigkeit ausgebreitet haben. Nach ca. 4 Wochen wird dann nur noch das Tumorgebiet (sichtbare Metastasen und Primärtumorgebiet) weiterbehandelt, wobei innerhalb der nächsten 2-3 Wochen noch mehrfach das Zielgebiet der Bestrahlung zur Schonung der gesunden Nachbarorgane verkleinert wird. Auch hier wird bei den Ependymomen je nach Vorliegen eines Resttumors noch eine kleinvolumige Dosiserhöhung erwogen werden. Im Anschluss an die Bestrahlung folgt dann eine Erhaltungschemotherapie mit den Medikamenten Cisplatin, CCNU und Vincristin in 4 Zyklen.

Als weitere Möglichkeit kann in spezialisierten Zentren nach dem 1. Kurs Chemotherapie bei gutem Ansprechen eine Hochdosischemotherapie durchgeführt werden mit Sammlung und nachfolgender Rückgabe der Blutstammzellen (autologe Blutstammzelltransplantation). Das Konzept für die Bestrahlung bleibt dann anschließend wie nach konventioneller Chemotherapie, ohne dass jedoch eine Erhaltungschemotherapie folgt.

Durch die Intensivierung der Chemotherapie und der Strahlenbehandlung können hoffentlich noch mehr Kinder als früher trotz Metastasierung rückfallfrei überleben.

Ependymom mit Metastasen – Alter unter 4 Jahren

Auch bei diesen kleinen Patienten werden nach der Operation (oder manchmal auch nur der Gewebeprobe) 2 Blöcke einer speziellen Chemotherapie mit Carboplatin und Etoposid verabreicht. Bei gutem Ansprechen, d.h. bei guter Rückbildung des Tumors nach Chemotherapie, wird eine 2-malige Hochdosischemotherapie (s.o.) durchgeführt. Davor sollte ein operabler Resttumor operativ entfernt werden, wenn hierdurch das Kind nicht gefährdet wird. Anschließend muss zumindest bei Tumorest eine Bestrahlung des ZNS und der Tumorregion erfolgen. Sollte nach den ersten 2 Blöcken Chemotherapie der Tumor nicht entsprechend reagieren, folgt die konventionelle Strahlentherapie des Gehirns und des Spinalkanals mit anschließender lokaler Dosiserhöhung im Tumorgebiet, wenn das Kind zu diesem Zeitpunkt älter als 18 Monate ist. Ansonsten wird versucht, den Einsatz der Strahlentherapie durch eine weitere Chemotherapie hinauszuzögern.

Auch bei diesen kleinen Patienten mit Metastasen hoffen wir, durch die intensive Chemotherapie die Heilungschancen zu verbessern.

Perspektiven

Natürlich ruhen sich die Ärzte nicht auf diesen Konzepten aus, sondern suchen ständig nach neuen Möglichkeiten, die Nebenwirkungen der Therapie zu senken und die Heilungsraten zu verbessern. Viele neue Medi-

kamente und alternative Applikationsformen sind in Vorstudien in Erprobung in der Hoffnung, dass sich diese bewähren. Die operativen Techniken werden optimiert durch Anwendung der Mikrochirurgie oder der intraoperativen Kontrolle der Nerven und ihrer Funktionen („neurophysiologisches Neuromonitoring und Mapping“).

Auch die Strahlentherapie hat verschiedene Wege gefunden, die Belastung der gesunden Strukturen zu minimieren, und dabei die Dosis im Tumorgebiet zu optimieren. Hierbei sind besonders die mittlerweile fast flächendeckend angebotenen „konformalen“ Techniken zu nennen. Daneben ist die sogenannte „intensitätsmodulierte“ Strahlenbehandlung ein wichtiges Instrument der Zukunft, kritisches Gewebe zu schützen, und dabei eine hervorragende Erfassung des Zielgebietes zu gewährleisten. In aller Munde ist die Protonentherapie, die bisher nur an wenigen Zentren, zur Zeit nur außerhalb Deutschlands, angeboten wird, und die besonders hinsichtlich der Schonung der Nachbarorgane zukunftsweisend erscheint. Natürlich bedürfen alle diese vielversprechenden neuen Methoden weiter der gründlichen Erforschung und Beobachtung, bevor sie als Standard empfohlen werden können.

*Korrespondenzadresse:
Dr. med. B. Timmermann,
Studienassistentin des Referenzzentrums
Strahlentherapie der HIT-2000-Studien,
z.Z. Abteilung Strahlenmedizin,
Paul-Scherrer-Institut, CH-5232 Villigen-PSI,
Schweiz
Tel.: 0041-56-310 3695
Fax.: 0041-56-310 3515
e-mail: beate_timmermann@psi.ch*